



COMPONENTES DE UN TUBO DE TRAQUEOSTOMIA:

El obturador se inserta en la cánula interna y se utiliza como guía durante la inserción. Se remueve para ventilación

La cánula interna puede insertarse en la cánula externa, y es removible. Puede utilizarse para limpiar secreciones.

La cánula externa se mantiene en la traqueostomía; sujeta a la placa central o reborde.

La bombilla de presión indica si el manguito está inflado

Placa central-solapa mantiene el tubo de traqueostomía en posición fijada al cuello y usualmente tiene orificios para suturas

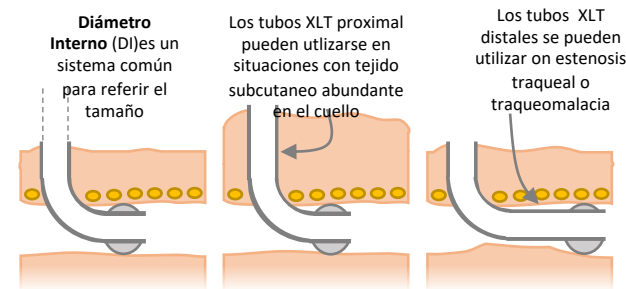
El manguito es el balón del tubo de traqueostomía que hace un sello con la tráquea; el inflado del manguito permite mantener la presión en vías aéreas, pero previene la vocalización y deglución.

ABORDAJE DE LAS EMERGENCIAS DE TRAQUEOSTOMIA:

Se pueden categorizar en tres emergencias: DECANULACION ACCIDENTAL, OBSTRUCCIÓN Y SANGRADO. El intervalo de la emergencia es también importante, ya que el abordaje es diferente entre los 7-14 días de la traqueostomía comparada con eventos más tardíos.

TAMAÑO DE TRAQUEOSTOMIA:

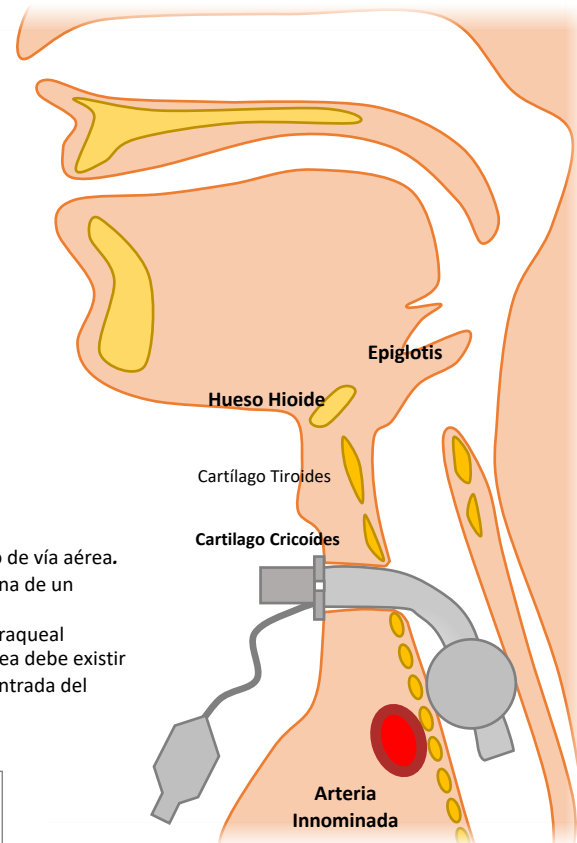
El tamaño adecuado es esencial y depende de la longitud, diámetro interno y externo y la curvatura. Usualmente el número del tamaño se refiere al diámetro interno de la cánula externa. Eso no es constante con las diferentes compañías de manufactura. Los diámetros internos y externos se encuentran marcados en las solapas de la placa central. Algunos tubos tienen reborde ajustables. Otros son especialmente más largos, como los Shiley XLT (tubo extra largo) de forma proximal o distal.



Preparación para Contingencias en Traqueostomias

Tener preparado un plan alternativo de respaldo para el manejo de vía aérea.

- Tener una traqueostomía de respaldo del mismo tamaño y una de un tamaño más pequeño
- Saber si es posible intubar y ventilar el paciente por vía oro-traqueal
- Saber el día de inserción de la traqueostomía. De forma idónea debe existir información sobre la traqueostomía desplegada y visible a la entrada del cuarto



TEMPRANA (<14 días)

DECANULACION

Temprana (<7-14 días)

- No intentar re-inserción debido al riesgo de crear un falso lumen (el estoma no está maduro)
- Pedir ayuda (e.g. Emergencia vía aérea)
- Mantener ventilación y oxigenación mientras se prepara para la intubación oro-traqueal
- Intubación

Tardía (>7-14 días)

- Preparación para vía aérea de reemplazo
- Ventilación y oxigenación
- Intentar reemplazar traqueostomía con obturador como guía y se puede utilizar cánula más pequeña
- Confirma la posición adecuada, idealmente por broncoscopia
- Si no es posible la inserción, intubación.

TARDIA (>14 días)

OBSTRUCCION

Temprana (<7-14 días)

- Prepara un plan de respaldo para manejo vía aérea
- Desinflar el manguito y oxigenar vía superior
- Remover la cánula interna
- Intentar pasar el cateter de succión y limpiar
- Considerar broncoscopia si está inmediatamente disponible
- Si no es posible limpiar, intubación oro-traqueal

Tardía (>7-14 días)

- Prepara un plan de respaldo para manejo vía aérea
- Desinflar el manguito y oxigenar vía superior
- Remover la cánula interna
- Intentar pasar el cateter de succión y limpiar
- Considerar broncoscopia si está inmediatamente disponible
- Si la obstrucción persiste, intenta reemplazar el tubo de traqueostomía, puede requerir disminuir el tamaño de la cánula

SANGRADO

Temprano (<7-14 días)

Muy común en el sitio quirúrgico, por exceso de succión-trauma o por traqueitis. Considerar sangrado o hemoptisis de vías aéreas inferiores

- Tx: Presión directa, sutura superficial, tratamiento tópico con nitrato de plata

Tardío (>7-14d)

El sangrado tardío puede suceder por las condiciones mencionadas arriba o desarrollo de una fístula traqueo-innominate: erosión de la traqueostomía causando un fistula entre la arteria innominate y la tráquea. Buscar pulsaciones en el tubo de traqueostomía. Esto puede resultar en hemorragia mortal.

- Tx: sobre inflar el manguito para causar efecto de taponamiento, ventilar vía aérea superior y remover traqueostomía e intubar. Insertar el dedo en el estoma y jalar anteriormente para ocluir la arteria innominate. Manejo quirúrgico y/o embolización por radiología intervencionista es requerida.